「親小沢」vs.「脱小沢」民主党「自爆の連鎖

週刊朝日

史上最高
「金」の
狙い目商品

9|9
増大
201
380
川口春奈

「放射能とわた
高村薫
美輪明宏
朝吹真理子
天野祐吉
宮台真司ほか

独占スクープ
島田紳助
「謎の引退」の全貌

"黒いメール
全106通入手

舌がん

ぜつがん

進行すると、食事や会話に支障が出る 早期発見と術後のケアで舌の機能を保つ

食べることと話すことは人間にとって大きな喜びだ。しかし、口の中にできるがん（口腔がん）はその幸せを脅かす。年間約7千人が罹患、約3千人が亡くなる口腔がんの6割を占める「舌がん」は、肉眼で見つけられるにもかかわらず、早期発見は32％に過ぎない。のみ込む・話す・味わうために欠かせない舌を守るにはどうすればいいのか。

2009年2月、東京都在住の野中博さん（仮名・68歳）は「舌がん」を扱ったテレビ番組を見て「もしや自分も？」とゾッとした。野中さんは05年の春に、舌の左側が白く変色し、ヒリヒリするようになった。半年後に近所の総合病院で組織検査を受けた結果、「白板症」と診断され、「現段階で治療の必要はない」と言われたが、少しずつしこりのようになっていた。テレビで紹介された舌がんの症状とそっくりだった。

白板症とは、舌の表面が角質化して白くなる病気で、5～10％は将来、舌がんに進行する恐れのある「前がん病変」だと考えられている。舌の一部が赤くなる「紅板症」の場合は、半数が将来がん化するという。

野中さんは番組に出演していた昭和大学歯科病院口腔外科診療科長の新谷悟歯科医師の診察を受け、大きさが12ミリで頸部リンパ節への転移がないステージⅠの初期がんと診断された。がんは舌の表面の粘膜層にとどまっていたので、手術による切除範囲は小さくてすんだ。後遺症も再発もない。

新谷歯科医師は言う。

「野中さんは早い段階で受診したのがよかった。多くの人は『まさか口の中に、がんはできないだろう』と思い込んでいるので、放置してしまうのです」

実際、患者の約7割は進行がんの状態で受診する。早期発見の重要性を説く新谷歯科医師は、月に1度の自己チェックをすすめる。

「がんは、歯ぐきにも上あごにもできます。口の中を指でひと通り触ってみて、違和感やしこりがないかを確認してほしい」（表参照）

入れ歯や歯並びが原因になることも

口腔がんのおもな原因として、たばことお酒が挙げられる。しかし舌がんだけは、飲酒や喫煙の習慣がない女性や若い人の発症例が少なくない。合わない入れ歯や凸凹の歯並びなどが舌に当たり慢性的な刺激が加わると、発がんの原因になることがあるからだ。

神奈川県に住む主婦の渡部昌美さん（仮名・58歳）の左下の歯も内側に倒れて生えていて、いつも舌にふれていた。歯が当たる部分の舌が赤く腫れていることに気がついたのは09年2月のことだった。数日後、近所の歯科で口内炎の薬を処方されたが治らない。そのため、舌がんを疑って近くの総合病院と大学病院で2度、細胞を採って検査をしたが、がんは見つからなかった。しかし1年半後に3度目の検査をしたところ、舌がんと診断された。

そこで、東京医科大学八王子医療センターでくわしい検査を受けたところ、ステージⅢの進行がん（写真①）で、頸部リンパ節への

昭和大学歯科病院
口腔外科診療科長
新谷 悟歯科医師

東京医科大学八王子医療センター
耳鼻咽喉科・頭頸部外科
塚原清彰医師

日本歯科大学病院
口腔介護・リハビリテーション
センター長
菊谷 武歯科医師

イラスト／川本 満（メディカ）

昭和大学歯科病院　東京都大田区北千束2－1－1　☎03－3787－1151
東京医科大学八王子医療センター　東京都八王子市館町1163　☎042－665－5611
日本歯科大学病院　東京都千代田区富士見2－3－16　☎03－3261－5511

転移も認められた。

以前の検査ではがんは見つからなかったのに、なぜ進行がんで発見されたのか。渡部さんの担当医である耳鼻咽喉科・頭頸部外科の塚原清彰医師はこう話す。

「検査した細胞の中に、たまたまがん細胞が見つからなかったのかもしれません。ただ、舌がんの中には短期間で急激に進行するものもあるのです」

治療の基本は手術による切除だ。だが、重要な機能を持つ舌を失うことに不安を感じる人は多いだろう。塚原医師はこう話す。

■切除手術と再建法（渡部さんの例）

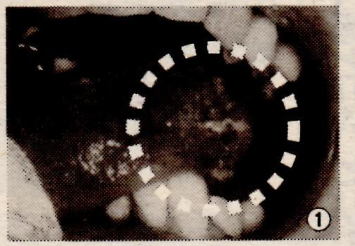

舌がん病変部。下の右から3番目の歯が内側に倒れて生えているため、舌に当たっている

再建手術後。原因の歯を抜き、切除した舌の左半分を前腕皮弁で再建した

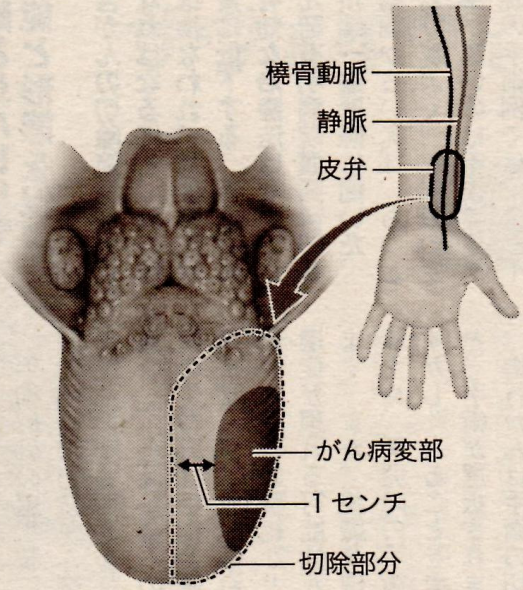

がんの切除部分に、手首の皮膚と橈骨動脈、静脈（前腕皮弁）が移植される

「手術以外の選択肢に放射線治療があります。早期がんの場合、放射線を発生する小さな針をがん病巣やその周囲に刺し入れ、がん細胞を殺す『小線源治療』が考えられます。進行がんでは、舌を流れる動脈に抗がん剤を注入しながら、外から放射線照射をすることもあります。いずれも舌を切除しないので、形は残せますが、味覚障害や唾液の分泌低下などの副作用があり、機能は悪くなります」

さらに、放射線治療は同じ場所には1度しかできないので、再発や別のがんが発生した場合の選択肢が狭まってしまうという。

抗がん剤での治療については、前出の新谷歯科医師がこう説明する。

「がんを小さくすることはできますが、基本的には根治療法ではありません。がん細胞を分子レベルで狙い撃ちする『分子標的治療』は、正常な細胞を殺さずにがんの増殖や転移を抑える新しい治療法ですが、口腔がんの世界ではまだ試験段階です」

そのため、根治性の高い手術が第一選択肢になる。だが、手術では、腫瘍部分だけでなく、周囲1センチを安全域として切除する。腫瘍の深さにもよるが、大きさが3センチを超えると舌の半分以上を失う。食事や会話に大きな障害が出るため、舌の「再建」が不可欠だ。

術後のリハビリで舌の機能を取り戻す

前出の渡部さんは、手術で頸部リンパ節とその周辺の組織、そして舌の左側を縦半分切除した。失った舌の左側は、手首の内側の皮膚と血管（前腕皮弁）を舌に移植して再建した。（写真②・イラスト参照）

「前腕の皮はしなやかで、移植後も安定しやすいのです。ただ、切除部分が3分の2以上になると腹直筋や太ももの筋肉を使って、舌の厚みを補う必要が出てきます」（塚原医師）

再建が成功すれば終わりではなく、その後が重要だ。移植部分は残った舌の動きに引っぱられて、かろうじて動いている状態になる。

唾液をのみ込んでみてほしい。舌が上あごの内側にぴったりはりつくことで、ゴクンとのみ込めることがわかる。舌を切除すると、それがむずかしくなる。

「舌を失って初めて、その重大さに気づく人は多い」

と話すのは、日本歯科大学病院口腔介護・リハビリテーションセンター長の菊谷武歯科医師だ。同院では、舌がんの患者が入院した時点で面談し、術後に起こりうる後遺症についての説明

■舌がんのセルフチェック法

- 舌に痛みのある部分がある
- 2週間たっても口内炎が治らない
- 舌の粘膜が赤くなっている部分がある
- 舌の粘膜が白くなっている部分がある
- 舌の粘膜にただれている部分がある
- 舌にしこりや腫れ、肥大した部分がある
- 舌を動かしづらいと感じる
- 舌にしびれや麻痺がある
- 首のリンパの腫れが3週間以上続く

※1カ月に1度はチェックする。舌だけでなく口の中全体も見る

週刊朝日MOOK
「手術数でわかる いい病院2011」全国5206病院の手術数詳細データ満載 好評発売中 定価690円（税込）

や、リハビリのシミュレーションをする。

「切除範囲がわかれば、起こりうる後遺症は予想がつきます。それをリハビリの専門医が伝えることで、患者は心の準備ができます」（菊谷歯科医師）

今回登場したすべての医院では、実際に手術を実施する口腔外科医や頭頸部外科医だけでなく、リハビリ専門の歯科医師、言語聴覚士、管理栄養士、歯科衛生士、歯科技工士がチームを組んで術前術後のケアやリハビリに当たっている。

「術前に口内を清掃して感染を防いだり、治療の妨げになる歯を抜いたりすることもある。術後の食事指導や会話訓練は長期間にわたります。長期的な視点をもったチームケアが欠かせません」（同）

舌を半分切除した渡部さんも、再建した舌が上あごにつかなくなり、のみ込みや発音に苦労した。そのため、退院後、東京医科大学八王子医療センターと提携する日本歯科大学病院に通ってリハビリを開始した。さらに、「舌接触補助床（PAP）」という、上あごに厚みをもたせてのみ込みやすくするマウスピースのような装置も作った。PAPは10年4月に保険適用になっている。渡部さんは手術から1年たった現在も再発を免れている。言葉の訓練は継続しているが、サ行とラ行以外は明瞭に発音でき、軟らかめなら家族と同じものが食べられるようになった。

舌がんは耳鼻咽喉科、頭頸部外科や、歯科領域である口腔外科などが治療を担っている。どこを受診すべきか迷うが、菊谷歯科医師はこう助言する。

「舌がんを始め口腔がんは、術後のリハビリが不可欠です。何科を受診するかより、どんな医療チームをもっている病院か、という視点がもっとも大事でしょう」

ライター・神　素子

名医のセカンドオピニオン

再建とリハビリで機能と形態を保つ

舌がんの切除範囲が大きくなればなるほど、舌の機能は損なわれ、術後の生活の質は低下する。手術以外に有効な治療法はないのか。がん研有明病院頭頸科部長の川端一嘉医師に聞いた。

結論からいえば、もっとも治りがよく、5年後の生存率が高いのは手術です。当院の手術例では、ステージⅠ（がんの大きさが2センチ以下）で88％、ステージⅡ（2～4センチ）は80％、進行がんのステージⅢ（4～6センチ）でも72％と、高い生存率を示しています。

手術以外の選択肢には、放射線治療と抗がん剤治療があります。小さながんの場合、「小線源治療」の5年後の生存率は手術と遜色ありませんが、放射線治療は発がんや舌の萎縮などの後遺症が現れる可能性があります。また、組織が硬くなるため、再発時の手術がむずかしくなることを考えると、手術が選択されます。

進行がんは手術の切除範囲が大きいため、術後の機能障害が強くなります。この点で、形状が残せる放射線治療は魅力的ですが、大きな腫瘍は小線源治療で消すことがむずかしいため、手術が第一選択です。

放射線治療と抗がん剤を併用するという方法もあります。腫瘍に栄養を送っている舌の動脈に高濃度の抗がん剤を流す「動注化学療法」や、これと同時に放射線を照射する治療法もありますが、副作用や合併症の問題、治療効果についての評価が確定していないことなどから、舌がんではまだ一般的ではありません。

新しい化学療法の「分子標的治療薬」も、頭頸がんに使用する準備が進んでいますが、今のところ手術や放射線に勝るものではありません。

がん研有明病院
頭頸科部長
川端一嘉医師

手術との併用治療として、抗がん剤や放射線で腫瘍を小さくしてから切除する方法もあります。しかし、もともと腫瘍だった部分にがん細胞が残っていないとは限らないため、結局はもとの腫瘍の大きさで切除せざるを得なくなります。

そのため、手術により確実に腫瘍を取り除くとともに、必要に応じて再建やリハビリで機能や形態を温存することが、再発の可能性も少なく、結果的に良好なQOL（生活の質）を保つことになります。

だからこそ、切除範囲が小さいうちに受診してほしいのです。舌がんは病変に気づきやすいので、口内炎かと迷うような初期の段階で治すことが重要です。

◎次回は「血液がん」です。予定は変更する場合があります。●本欄あてに、いろいろな病気についての質問や闘病体験を、手紙、電子メール（wab@asahi.com）またはFAX（03－3542－1991）でお寄せください。